



22/03/2021 17:16 הופק ע"י פרופ' גולד סורל

סיכום אקו מתאריך 22/03/2021

המערך הקרדיולוגי
מנהל: פרופ' ג'ורג' קובי
אקו לב
מנהלת: פרופ' שמעוני שרה
טלפון: 08-9440144
פקס: 08-9440145

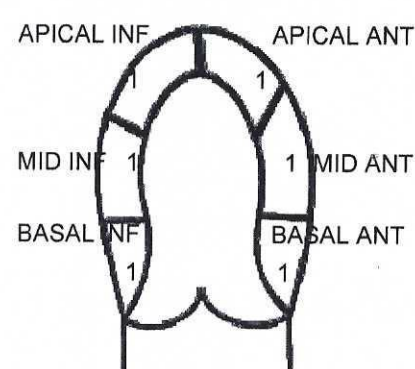
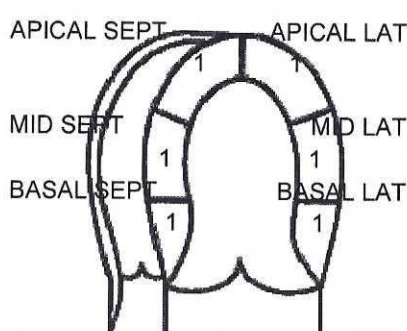
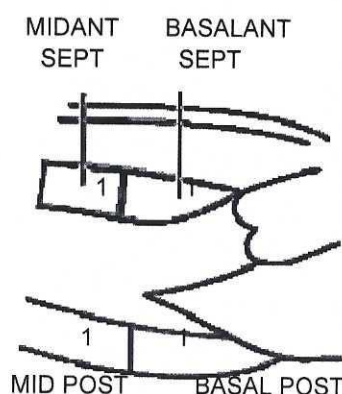
10/07/49	ת. לידה:	פניני	שם משפחה:
716310	ת. זהות:	מאיר	שם פרטי:
		'g_*7'	ברקוד ת.ז:
זכר	מין:	עמ"י 24, רחובות 76632	כתובת:
71 שני	גיל:	054-5772093	טלפון:
		O+	סוג דם:
מנחם	שם האב:		

Overall Study Quality
HR

Echocardiographic Results		
סעיף	ערך	ערכי נורמה
LVEDd (mm)	54.00	35.00 - 55.00
LVESd (mm)		20.00 - 40.00
ED posterior wall thickness (mm)	10.00	6.00 - 12.00
ED Interventricular septum thickness (mm)	10.00	6.00 - 12.00
LA end diastolic diameter (mm)	38.00	20.00 - 40.00
AO root diameter (mm)	38.00	20.00 - 34.00
Ascending aorta diameter (mm)	35.00	20.00 - 38.00
RV end diastolic diameter (mm)		7.00 - 25.00
Estimated LVEF	55.00 -	60.00 -

Wall Motion

1 - Normal 2 - Hypokinetic 3 - Akinetic 4 - Dyskinetic 5 - Not seen



Echocardiographic Summary

No evidence of left ventricular hypertrophy (L.V.H). Normal LV chamber size. Normal LV systolic function, Left ventricular diastolic dysfunction, impaired relaxation. The left atrium is mildly dilated. The area is 23.00. Normal mitral valve appearance. Mild mitral regurgitation.. Mildly dilated aortic root diameter. Normal ascending aorta diameter. Normal aortic valve appearance. Minimal aortic regurgitation. Normal right ventricle size. Normal appearance of tricuspid valve. Mild tricuspid regurgitation. The IVC is Normal. No pulmonary hypertension. No Evidence of pericardial effusion. Shunts are not visualized.

Echocardiographic Diagnosis

Normal LV chamber size.